

# Hautreaktionen bei COVID-19-Erkrankungen

## Dermatologische Erfahrungen bei Long-/Post-COVID-Erkrankungen



Michal Gina, Thomas Brüning

*SARS-CoV-2-Infektionen betreffen nicht nur die oberen und unteren Atemwege sowie innere Organe; sie können auch Auswirkungen auf die Haut haben. Im Rahmen des Post-COVID-Checks arbeitet der Bereich Berufsdermatologie mit dem Universitätsklinikum Bergmannsheil zusammen. Vorgestellt werden unter anderem die hier gemachten Erfahrungen im Hinblick auf dermatologische Manifestationen.*

Die COVID-19-Pandemie hat große Auswirkungen auf die gesamte Gesellschaft. Die Anzahl der BK-Verdachtsanzeigen beziehungsweise der anerkannten BK-Nr. 3101 „Infektionskrankheiten, wenn der Versicherte im Gesundheitsdienst, in der Wohlfahrtspflege oder in einem Laboratorium tätig oder durch eine andere Tätigkeit der Infektionsgefahr in ähnlichem Maße besonders ausgesetzt war“, sind seit Beginn der Pandemie stark gestiegen (Schneider, 2021) (s. Abb. 1). Bis Ende 2021 gingen alleine

bei der Berufsgenossenschaft für Gesundheitsdienst und Wohlfahrtspflege (BGW) über 130.000 Verdachtsanzeigen ein. Knapp 87.000 Fälle einer BK-Nr. 3101 wurden aufgrund einer COVID-19-Infektion anerkannt. Die internistischen Manifestationen der Infektion sind gut bekannt. Allerdings können sich mit einer Prävalenz von bis zu 20 % auch Hautveränderungen entwickeln (Molae et al. 2021). Sie treten meist in der Akutphase aber auch in der subakuten Phase auf und bilden sich danach in der Regel zurück.



### Kurz gefasst

SARS-CoV-2 Infektion können auch die Haut betreffen.  
Erkrankungen der Haut im Zusammenhang mit COVID-19 sind in der Regel reversibel und nicht spezifisch.

Auch beim Post-COVID-Syndrom mit einer verzögerten Genesung und Andauern der Symptome über zwölf Wochen, bleiben nicht nur Fatigue, Dyspnoe, neurologische Defizite und Konzentrationsstörungen bestehen, sondern es wird auch über dermatologische Symptome berichtet (AWMF 2021, Nalbandian et al. 2021). In Zusammenarbeit mit der BGW wurde für die Versicherten, die an den Folgen einer COVID-19-Erkrankung leiden, ein sogenannter Post-COVID-Check in den Berufsgenossenschaftlichen Kliniken in Berlin, Bochum, Duisburg, Halle, Hamburg, Murnau und Tübingen eingeführt und eine stationäre Rehabilitation in der BG Klinik Bad Reichenhall etabliert. In diesem Artikel werden die dermatologischen Manifestationen einer SARS-CoV-2-Infektionen zusammengefasst und die Erfahrungen, speziell aus dem Post-COVID-Check-Bochum vorgestellt.

### Berufskrankheiten im Zusammenhang mit COVID-19

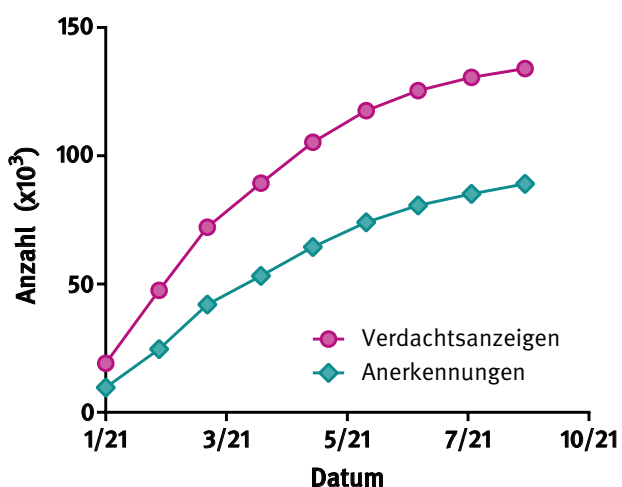


Abb. 1 Berufskrankheiten im Zusammenhang mit COVID-19 im Jahr 2021. Steigerung der Verdachtsanzeigen und anerkannten Berufskrankheiten (persönliche Übermittlung, Referat Statistik der DGUV).

### Fallbeispiel: Vermehrter Haarausfall bei einer COVID-19 Erkrankung

In Rahmen der Post-COVID-Check Sprechstunde stellte sich eine 56-jährige Gesundheits- und Krankenpflegerin mit einem ausgedehnten Haarausfall vor, der seit circa zwei Monaten nach Beginn der SARS-CoV-2-Infektion bestand. Seit einem Monat wurde eine geringe Besserung des Haarausfalles beobachtet. Dennoch waren weiterhin Areale mit optisch verminderter Haardichte vorhanden. Sie sei bis zu Beginn der Infektion Ende 2019 gesund gewesen, habe immer „volle und gute Haare und gesunde Haut“ gehabt. Aufgrund des schweren Verlaufs der COVID-19-Erkrankung musste sie über einen Monat intensivmedizinisch behandelt und zeitweise beatmet werden. Zudem entwickelte sie eine tiefe Venenthrombose und Vorhofflimmern. Sie musste weiterhin Beta-Blocker, Apixaban, Simvastatin, Antidepressiva sowie vorübergehend niedermolekulare Heparine und Antibiotika (Beta-Laktame) einnehmen. Auch neun Monate nach der Akutinfektion bestanden Belastungsdyspnoe, Fatigue-Symptomatik, Konzentrationsschwierigkeiten sowie eine reaktive Depression.

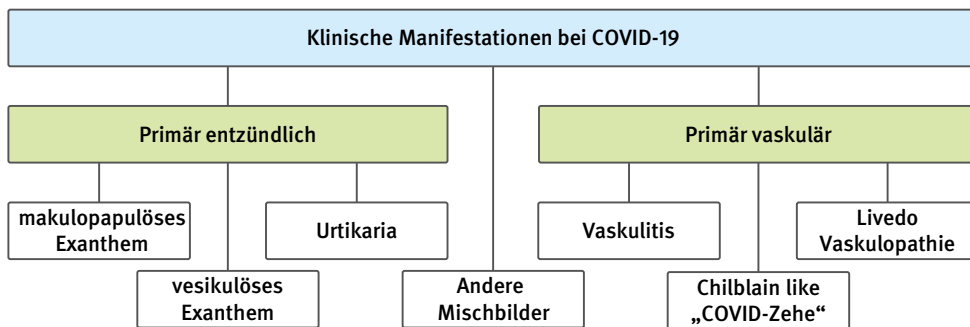
### Auswirkungen von COVID-19 auf die Haut

#### a. Entstehung der Hautmanifestationen und Autoimmunität

Hautmanifestationen können direkt durch die Virusinfektion der Keratinozyten und Hautgefäße, aber auch sekundär durch Immunsystemaktivierung unter anderem durch die Freisetzung von Zytokin hervorgerufen werden. Bei dieser Immunaktivierung kann es infolge der Entzündung zur Immunkomplexbildung beziehungsweise verstärkten Gerinnung des Blutes kommen. Eine Entzündung der Gefäße oder Thrombosen können ebenfalls die Folge sein (McGonagle et al. 2021). Bei dieser Immunaktivierung, vor allem bei einer andauernden Entzündung, können sich Autoimmunkrankheiten entwickeln oder verschlimmern, die auch die Haut betreffen können (Ahmed et al. 2021).

#### b. Klinische Hautmanifestationen einer SARS-CoV-2-Infektion

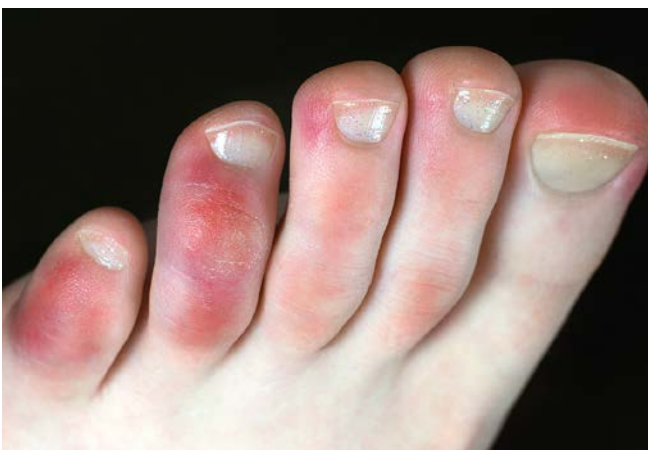Hautveränderungen entstehen in der Regel in den sogenannten akuten (ein bis vier Wochen) beziehungsweise subakuten Phasen (nach vier bis zwölf Wochen) (Gisondi et al. 2021). Die mit einer COVID-Infektion assoziierten Hauterscheinungen umfassen mindestens fünf



**Abb. 2**  
Klinische Manifestationen der dermatologischen Hautveränderungen, die bei COVID-19-Infektion beobachtet wurden.

verschiedene klinische Manifestationen (s. Abb. 2 und Kästen) (Genovese et al. 2021, Galván Casas et al. 2020). Pathophysiologisch können diese in primär entzündliche sowie vaskuläre Hauterscheinungen unterteilt werden. Zu der ersten Gruppe gehören Urtikaria und Exantheme. Die klinischen Manifestationen können in zwei weitere Gruppen unterteilt werden: Einerseits Chilblain-like Läsionen (die sogenannten „Covid-Zehen“), die oft bei jüngeren, meist asymptomatischen Patienten mit guter Interferon-Antwort entstehen (s. Abb. 3) (Hubiche et al. 2021, Genovese et al. 2021, Cappel et al. 2021). Andererseits können in seltenen Fällen eine Livedo-Vaskulopathie oder Vaskulitis auftreten, die bei schweren Verläufen eine Mortalität von bis zu zehn Prozent haben können (Galván Casas et al. 2020). Sie bilden sich eher in der subakuten Phase aus und können unter Umständen über Wochen bis Monate andauern.

Außer den oben beschriebenen klinischen Manifestationen wurden bei einer SARS-CoV-2-Infektion auch andere Dermatosen beschrieben (Zhao et al. 2020).



**Abb. 3** Chilblain-like Läsionen (sogenannte „Covid-Zehen“)

### Info

#### Definition von Long-/Post-COVID

Der Begriff „Long-COVID“ beschreibt Symptome, die mehr als vier Wochen nach einer akuten COVID-19-Erkrankung fortbestehen. Dauern die Symptome länger als drei Monate an, spricht man von „Post-COVID“. So sieht es auch die Weltgesundheitsorganisation.

#### c. Kawasaki-like-disease

Das Krankheitsbild „Kawasaki-like-disease“ oder „multi-system inflammatory syndrome associated with COVID-19 in children“ (MIS-C) tritt vor allem bei Kindern auf (Andina et al. 2021) und geht mit einer Gefäßentzündung (Vaskulitis) einher, die mit einer Myokarditis und Aneurysmen assoziiert sein kann. Auf der Haut können sich diffuse Körpererytheme, Gesichtserythme ausbilden sowie eine Konjunktivitis und eine Himbeerzunge. Außerdem können Erytheme und Schuppungen zum Beispiel an den Händen und Füßen oder dem Genitalbereich entstehen.

#### Differentialdiagnosen

Die wichtigsten Differentialdiagnosen sind Arzneimittel (AM)-Reaktionen und andere Viruserkrankungen. AM-Reaktionen können sich insbesondere auch klinisch an der Haut manifestieren (s. Tab. 1). Vor allem Typ-IV-Reaktionen bilden auf der Haut verschiedene Entzündungsmuster aus, die klinisch von einer Viruserkrankung nicht immer abgegrenzt werden können (Novak et al. 2021).

## Handkzeme und Gesichtsdermatosen während der COVID-19-Pandemie

Während der Pandemie werden vermehrt Handkzeme und Gesichtsdermatosen beobachtet, die jedoch meistens nicht direkt der SARS-CoV-2-Infektion zugeordnet werden können. Vielmehr resultieren sie aus den intensiven Hygienemaßnahmen, wie dem vermehrten Waschen und Desinfizieren der Hände sowie dem Tragen von Schutzmasken mit Irritation der Gesichtshaut (Gina et al. 2021).

## Long-/Post-COVID der Haut

Die meisten Hautmanifestationen bilden sich folgenlos zurück (Gisoni et al. 2021), aber zum Beispiel Chilblain-like-Läsionen können auch unter Umständen über Monate bestehen bleiben. Auch im Rahmen der Infektion entstandene beziehungsweise sich verschlimmernde Autoimmunkrankheiten – mit oder ohne Beteiligung der Haut – können länger andauern. Hier wurden Verschlechterungen des atopischen Ekzems, Psoriasis, Lupus erythematodes und Dermatomyositis über Monate beobachtet (Silva Andrade et al. 2021).

## Haarausfall und COVID-19

Bei Post-COVID-Patienten nach Krankenhausaufenthalt stellt Haarausfall, nach sechs Monaten mit 22% und mit 11% nach 12 Monaten, die häufigste Hautmanifestation dar (Huang et al., 2021a; Huang et al. 2021b). Hier handelt es sich meist um ein telogenes Effluvium (TE), also ein gesteigerter Haarverlust, der im Rahmen von schweren Infektionen oder länger andauernden fieberhaften Erkrankungen auftritt. Pathophysiologisch wird durch Veränderungen des Stoffwechsels der Haarzyklus verkürzt (Rebora 2019). Dieser Mechanismus des Haarausfalles wird auch bei Chemotherapien und als Reaktion nach Einnahme von Medikamenten zum Beispiel Heparin, Retinoiden und Hormonpräparaten gesehen (Tab. 1) (Bruhn, 2019). Im Gegensatz zur anlagebedingten androgenetischer Alopezie (AA), also dem verstärkt auftretenden Haarausfall, bei dem vor allem der Oberkopf betroffen ist, handelt es sich hierbei um einen diffusen Haarausfall auf der gesamten Kopfhaut. Meist ist er reversibel und die frühere Haardichte wird wieder erreicht (Abrantes et al. 2021).

Ob eine AA mit einer schweren COVID-19-Erkrankung assoziiert ist, bleibt umstritten (Moravvej et al. 2021). Da bei Männern schwerere Verläufe auftreten als bei Frauen, wurde hier die Rolle der Androgene untersucht (Mohamed et al., 2021). Wambier et al. beschrieben ein gehäuftes Auftreten der AA bei hospitalisierten Patienten, obwohl diese Studie methodische Schwächen aufweist (Wambier et al. 2020, Bukovac & Makše, 2021). Andere Berichte konnten keine Zunahme beobachten (Trüeb et al. 2021).

## Berufsdermatologische Aspekte

Bei dem oben beschriebenen arbeitsmedizinischen Fall einer anerkannten BK-Nr. 3101 durch eine SARS-CoV-2-Infektion handelt es sich um ein Post-COVID-19-Syndrom. Dermatosen, die in klarem Zusammenhang mit einer

Wirkstoff/Gruppe	Häufigkeit
Acitretin	sehr häufig
Alitretinoin	sehr häufig
Methotrexat	sehr häufig
Zytostatika	sehr häufig
Aromatase-Hemmer	häufig
Captopril	häufig
Propranolol	häufig
Valproinsäure	häufig
Atorvastatin	gelegentlich
Bezafibrat	gelegentlich
Citalopram	gelegentlich
Diclofenac	gelegentlich
Fluoxetin	gelegentlich
Indometacin	gelegentlich
Ketoconazol	gelegentlich
Pravastatin	gelegentlich
Warfarin	gelegentlich
Heparine (NMH)	selten

**Tab. 1** Ausgewählte Medikamente, die einen Haarausfall verursachen können, modifiziert nach Bruhn, 2019. Durch Medikamente bedingter Haarausfall betrifft die gesamte Kopfhaut (diffuser Haarausfall) (sehr häufig > 10%; häufig 1–10%; gelegentlich 0,1–1%; selten < 0,1%)

## Info

**Alopezie**

Die Alopezie bezeichnet den Zustand der Haarlosigkeit an Körperstellen, die normalerweise behaart sind, wie zum Beispiel die Kopfhaut. Der Haarausfall wird auch als Effluvium bezeichnet.

COVID-19-Erkrankung stehen, können unter Umständen als Folgen einer BK-Nr. 3101 anerkannt werden. Da sich jedoch die Mehrheit der Dermatosen innerhalb von sechs Monaten vollständig zurückbilden und somit nicht BK-relevant sind, sollte die berufsdermatologische Begutachtung der Folgen frühestens nach Ablauf dieser Zeitspanne erfolgen. Bei vielen Dermatosen wird jedoch der Nachweis des kausalen Zusammenhanges problematisch, zum Beispiel wenn es sich um ein neu auftretendes atopisches Ekzem oder um eine Autoimmunerkrankung handelt. Der Haarausfall hat generell eine hohe Prävalenz in der Allgemeinbevölkerung meist mit einem schleichenden Verlauf (Ho et al. 2021). Ein Zusammenhang zwischen COVID-19-Erkrankung und einem AA ist nicht ausreichend gesichert. Ein infektiös-toxisch bedingtes TE sollte sich ohne Therapie nach Wegfall der Auslöser zurückbilden. Bei gut dokumentierten beziehungsweise eindeutigen Fallkonstellationen kann unter Umständen aber auch ein Haarausfall als Folge einer BK-Nr. 3101 angesehen werden. Im Gegensatz zu einer Skalpierung zum Beispiel nach einem Arbeitsunfall, die mit Vernarbungen und funktionellen Einschränkungen einhergeht, liegt bei einer Alopezie die MdE nicht in einem entschädigungsrelevanten Bereich. Trotzdem kann eine Alopezie vor allem für Patientinnen einen großen Verlust an Lebensqualität bedeuten (Davis and Callender 2018). Durch die Anschaffung einer Perücke kann der Leidensdruck für die betroffenen Personen zumindest etwas gemindert werden. Handelt es sich um die Folgen einer beruflich bedingten COVID-19 Erkrankung kann eine Kostenübernahme z. B. für eine Perücke, wie bei den Folgen einer Chemotherapie, seitens der Unfallversicherungsträger geprüft werden.

Bei einem Berufskrankheitenfeststellungsverfahren zur BK-Nr. 3101 bei SARS-CoV-2-Infektionen sind funktionelle Folgen der Thrombosen oder Vaskulitis zum Beispiel mit Lymphödemen, Sensibilitätsstörungen, Narbenbildung und Kontrakturen mit Bewegungseinschränkung beziehungsweise Amputationen zu berücksichtigen. Hier ist in jedem Fall ein multidisziplinäres fachärztliches Zusammenhangsgutachten notwendig.

**Zusammenfassung**

Bei einer SARS-CoV-2-Infektion entstehen Hautmanifestationen meist in der akuten und subakuten Phase. Die Hauterscheinungen sind in der Regel reversibel und nicht für COVID-19-Erkrankungen spezifisch. Differentialdiagnostisch sollten auch andere Virusinfektionen beziehungsweise Medikamentenunverträglichkeiten berücksichtigt werden. Schwere Verläufe sind mit systemischer Livedo-Vaskulopathie assoziiert. Dagegen ist bei den Chilblain-like Läsionen die Symptomatik meist auf die Hautmanifestation begrenzt. Bei Post-COVID Patienten wird in ca. 20% der Fälle ein gesteigerter Haarausfall beobachtet. Dieser hat jedoch eine gute Prognose und kann sich vollständig zurückbilden.

**Die Autoren:**

Prof. Dr. Thomas Brüning

Dr. Michal Gina

IPA

**Danksagung**

Die Autoren danken Herrn Prof. Dr. Martin Tegenthoff, Direktor der Neurologischen Universitätsklinik und Poliklinik des Berufsgenossenschaftlichen Universitätsklinikums Bergmannsheil Bochum, für die Zusammenarbeit im Rahmen des von ihm etablierten Post-COVID-Checks.

*Die ausführliche Literaturliste kann im Internet eingesehen werden.*

→ [www.dguv.de/ipa](http://www.dguv.de/ipa) Webcode: d1037365



## Literatur

- Abrantes TF, Artounian KA, Falsey R, Simão JCL, Vañó-Galván S, Ferreira SB, et al. Time of onset and duration of post-COVID-19 acute telogen effluvium. *J Am Acad Dermatol* 2021; 85.
- Ahmed S, Zimba O, Gasparyan AY. COVID-19 and the clinical course of rheumatic manifestations. *Clin Rheumatol* 2021; 40: 2611–9.
- Andina D, Belloni-Fortina A, Bodemer C, Bonifazi E, Chiriac A, Colmenero I, et al. Skin manifestations of COVID-19 in children: Part 2. *Clin Exp Dermatol* 2021; 46: 451–61.
- AWMF. S1-Leitlinie Post-COVID/Long-COVID 2021.
- Bruhn C. Nebenwirkung Haarausfall, <https://www.deutsche-apotheke-zeitung.de/daz-az/2019/daz-17-2019/nebenwirkung-haar-ausfall>; 2019 [accessed October 14, 2021].
- Cappel MA, Cappel JA, Wetter DA. Pernio (Chilblains), SARS-CoV-2, and COVID Toes Unified Through Cutaneous and Systemic Mechanisms. *Mayo Clin Proc* 2021; 96: 989–1005.
- Davis DS, Callender VD. Review of quality of life studies in women with alopecia. *International journal of women's dermatology* 2018; 4: 18–22.
- Galván Casas C, Català A, Carretero Hernández G, Rodríguez-Jiménez P, Fernández-Nieto D, Rodríguez-Villa Lario A, et al. Classification of the cutaneous manifestations of COVID-19: a rapid prospective nationwide consensus study in Spain with 375 cases. *Br J Dermatol* 2020; 183: 71–7.
- Genovese G, Moltrasio C, Berti E, Marzano AV. Skin Manifestations Associated with COVID-19: Current Knowledge and Future Perspectives. *Dermatology (Basel)* 2021; 237: 1–12.
- Gina M, Fartasch M, Brüning T. Schutzmasken und Hautbeschwerden – ein häufiges berufsdermatologisches Problem während der Pandemie. *DGUV Forum* 2021; 17–8.
- Gisoni P, Di Leo S, Bellinato F, Cazzaniga S, Piaserico S, Naldi L. Time of Onset of Selected Skin Lesions Associated with COVID-19: A Systematic Review. *Dermatol Ther (Heidelb)* 2021.
- Ho CH, Sood T, Zito PM. *StatPearls* 2021.
- Huang C, Huang L, Wang Y, Li X, Ren L, Gu X, et al. 6-month consequences of COVID-19 in patients discharged from hospital: a cohort study. *The Lancet* 2021a; 397: 220–32.
- Huang L, Yao Q, Gu X, Wang Q, Ren L, Wang Y, et al. 1-year outcomes in hospital survivors with COVID-19: a longitudinal cohort study. *The Lancet* 2021b; 398: 747–58.
- Hubiche T, Cardot-Leccia N, Le Duff F, Seitz-Polski B, Giordana P, Chiaverini C, et al. Clinical, Laboratory, and Interferon-Alpha Response Characteristics of Patients With Chilblain-like Lesions During the COVID-19 Pandemic. *JAMA Dermatol* 2021; 157: 202–6.
- McGonagle D, Bridgewood C, Ramanan AV, Meaney JFM, Watad A. COVID-19 vasculitis and novel vasculitis mimics. *The Lancet Rheumatology* 2021; 3: e224–e233.
- Mohamed MS, Moulin TC, Schiöth HB. Sex differences in COVID-19: the role of androgens in disease severity and progression. *Endocrine* 2021; 71: 3–8.
- Molae H, Allahyari F, Emadi SN, Radfar S, Razavi Z. Cutaneous manifestations related to the COVID-19 pandemic: a review article. *Cutan Ocul Toxicol* 2021; 40: 168–74.
- Moravvej H, Pourani MR, Baghani M, Abdollahimajd F. Androgenetic alopecia and COVID-19: A review of the hypothetical role of androgens. *Dermatol Ther* 2021; 34: e15004.
- Nalbandian A, Sehgal K, Gupta A, Madhavan MV, McGroder C, Stevens JS, et al. Post-acute COVID-19 syndrome. *Nat Med* 2021; 27: 601–15.
- Novak N, Peng W, Naegeli MC, Galvan C, Kolm-Djamei I, Brügger C, et al. SARS-CoV-2, COVID-19, skin and immunology – What do we know so far? *Allergy* 2021; 76: 698–713.
- Rebora A. Telogen effluvium: a comprehensive review. *Clin Cosmet Investig Dermatol* 2019; 12: 583–90.
- Schneider S. Statistische Auswertung der 2020 als Berufskrankheit anerkannten COVID-19-Erkrankungen. *DGUV Forum* 2021; 36–9.
- Silva Andrade B, Siqueira S, Assis Soares WR de, Souza Rangel F de, Santos NO, Dos Santos Freitas A, et al. Long-COVID and Post-COVID Health Complications: An Up-to-Date Review on Clinical Conditions and Their Possible Molecular Mechanisms. *Viruses* 2021; 13.
- Trüeb RM, Dutra Rezende H, Gavazzoni Dias MFR. What can the hair tell us about COVID-19? *Exp Dermatol* 2021; 30: 288–90.
- Wambier CG, Vaño-Galván S, McCoy J, Gomez-Zubiaur A, Herrera S, Hermosa-Gelbard Á, et al. Androgenetic alopecia present in the majority of patients hospitalized with COVID-19: The „Gabrin sign“. *J Am Acad Dermatol* 2020; 83: 680–2.
- Zhao Q, Fang X, Pang Z, Zhang B, Liu H, Zhang F. COVID-19 and cutaneous manifestations: a systematic review. *J Eur Acad Dermatol Venereol* 2020; 34: 2505–10.